

CONDUITE A TENIR FACE AUX PERFORATIONS DU GRELE D'ORIGINE TYPHIQUE : A PROPOS D'UNE SERIE OBSERVEE DANS L'OUEST GUYANAIS

S. MALLICK, J.F. KLEIN

Med. Trop. 2001 ; **61** : 491-494

RESUME • Une étude rétrospective portant sur une période de 5 années consécutives nous permet de faire part de notre expérience sur la prise en charge de la perforation du grêle due à *Salmonella typhi* dans l'Ouest de la Guyane Française et de souligner les difficultés diagnostiques et thérapeutiques. En présence d'arguments cliniques et biologiques qui nous ont orienté vers une origine typhique, le diagnostic définitif n'a cependant pu être établi qu'en post-opératoire par confirmation bactériologique. L'excision-suture devant une perforation typhique unique ou la résection anastomose du grêle devant une perforation multiple sans péritonite avancée aboutissent à d'excellents résultats mais ces techniques chirurgicales ne doivent pas être élargies aux péritonites sévères pour lesquelles la dérivation digestive s'impose.

MOTS-CLES • Fièvres typhoïdes - Guyane Française - Perforation intestinale.

MANAGEMENT OF TYPHOID PERFORATION OF THE SMALL BOWEL: A CASE SERIES IN WESTERN FRENCH GUIANA

ABSTRACT • The purpose of this retrospective study of a five-year period in western French Guiana is to report our experience in the management of small bowel perforation due to *Salmonella typhi* and to underline the main diagnostic and therapeutic pitfalls. Even if clinical and laboratory findings were compatible, final diagnosis was reserved until confirmation by postoperative bacteriological findings. In patients without advanced peritonitis, excellent results can be achieved by excision of the edges of the lesion followed by direct suture in cases involving single perforations and by segmental resection followed by end-to-end anastomosis in cases involving multiple perforations. However these techniques cannot be extended to patients presenting severe peritonitis who must be treated by bowel diversion.

KEY WORDS • Typhoid fever - French Guiana - Small bowel perforation.

La fièvre typhoïde, provoquée par *Salmonella typhi* (bacille d'Eberth), que l'on retrouve dans l'eau ou les aliments contaminés, est une pathologie d'actualité en zone intertropicale. Elle sévit toujours en Guyane Française, département français d'outre-mer situé au Nord-Est de l'Amérique du Sud.

L'évolution de la fièvre typhoïde peut être grave ; ses complications mettent en jeu le pronostic vital. La perforation du grêle en constitue la complication digestive majeure. En effet, la multiplication de *Salmonella typhi* dans les plaques de Peyer au niveau de l'intestin grêle peut être responsable d'ulcérations susceptibles d'évoluer vers une perforation de l'iléon.

Nous rapportons notre expérience guyanaise sur les difficultés diagnostiques ainsi que notre pratique chirurgicale dans les perforations du grêle d'origine typhique et faisons le point sur les diverses techniques chirurgicales proposées.

• *Travail du* du Service de Chirurgie Générale (S.M., Interne de Spécialité, Chirurgie Générale ; J.F.K., Chef de Service, Service de Chirurgie Générale), Centre Hospitalier André Bouron, Saint-Laurent du Maroni.

• *Correspondance* : S. MALLICK, 271 rue de la Montagne, 57200 Sanequimines, France • Fax : +33 (0) 3 83 41 13 37 • e-mail : mallick@caramail.com •

• *Article reçu le* 14/11/2000, définitivement 24/09/2001.

MATERIEL ET METHODES

Il s'agit d'une étude rétrospective menée de janvier 1993 à septembre 1998 sur les dossiers de malades traités pour fièvre typhoïde compliquée de péritonite dans le service de Chirurgie de l'Hôpital de Saint-Laurent-du-Maroni (Guyane Française).

Les critères de retenue des dossiers étaient de nature clinique avec signes de péritonite, paraclinique et bactériologique (hémoculture, coproculture ou isolement du germe dans le pus péritonéal) ou par un sérodiagnostic de Widal et Félix témoignant d'un taux élevé d'agglutinines O.

Pour chaque dossier, les données mentionnant l'âge, le sexe, la présentation clinique, radiologique, biologique ainsi que l'attitude thérapeutique et les complications ont été prises en compte.

RESULTATS

Sept dossiers de patients d'âge moyen 19,6 ans (4 à 41 ans), dont une femme, 4 hommes ainsi qu'une fille de 8 ans et un garçon de 4 ans ont été retenus (Tableau I).

Bien que l'anamnèse était difficile à retracer, la perforation s'est déclarée dans un délai court depuis les premiers symptômes de fièvre typhoïde (délai inférieur à 4 jours) dans

Tableau I - Signes cliniques en cas de perforation typhique.

| Signes cliniques | Nombre de cas | Pourcentage |
|---------------------------------|---------------|-------------|
| Fièvre | 7 | 100 |
| Douleur abdominale | 7 | 100 |
| Ballonnement abdominal | 6 | 86 |
| Défense ou contracture | 5 | 71 |
| Déshydratation | 5 | 71 |
| Etat de choc Troubles digestifs | 3 | 43 |
| Diarrhées | 3 | 43 |
| Vomissements | 5 | 71 |
| Melæna | 1 | 14 |

5 cas alors que ce délai s'élevait respectivement à 10 et 14 jours chez les deux autres patients.

La fièvre était présente chez tous les patients (température moyenne de 38,9 °C). La douleur était la deuxième manifestation de la perforation. Localisée au début dans la fosse iliaque droite et pouvant évoquer une péritonite appendiculaire, elle devenait diffuse s'accompagnant parfois de contracture. Chez 2 patients, dans une forme asthénique, la défense de la paroi était plus vague. De même, les troubles du transit étaient fréquents. Le melæna, exceptionnel, n'était rencontré qu'une fois. Trois patients présentaient un état de choc suite à la péritonite.

Sur le cliché d'abdomen sans préparation (ASP), seul un cas de pneumopéritoine n'était retrouvé alors qu'un iléus se traduisant par des niveaux hydroaériques était identifié à 4 reprises.

Faute de disponibilité sur place, aucun examen tomodensitométrique n'a été réalisé.

La numération formule sanguine décelait 4 hyperleucocytoses entre 14 500 et 22 000 GB/mm³ et restait normale dans les autres situations. La protéine C-réactive était toujours élevée, oscillant entre 159 et 279 mg/l. Deux sérodiagnostics de Widal et Félix étaient réalisés en urgence. Les hémocultures étaient prélevées chez tous les patients. *Salmonella typhi* a été identifiée à 5 reprises.

Dans ce contexte de gravité clinique et paraclinique, après brève réanimation et triple antibiothérapie par Ceftriaxone-Gentamicine-Ornidazole, une laparotomie était décidée dans les plus brefs délais.

Chez un patient de 4 ans, il s'agissait d'une perforation appendiculaire dont l'origine typhique a été confirmée par l'examen bactériologique au bout de 48 heures. Chez les 6 autres patients, la perforation se situait sur les dernières anses iléales au bord libre anti-mésentérique du grêle à une distance de 5 à 50 centimètres de la valvule de Bauhin (Tableau II). Elle était double chez un malade.

Tableau II - Distance iléo-cæcale de la perforation.

| Distance (cm) | Nombre de cas | Pourcentage (%) |
|----------------|---------------|-----------------|
| 5-10 | 3 | 50 |
| 11-20 | 1 | 17 |
| 21-40 | 0 | 0 |
| 41-50 | 2 | 33 |
| > 50 | 0 | 0 |

Nous avons utilisé deux techniques chirurgicales différentes. L'excision-suture, à 5 reprises, a été retenue pour une perforation isolée sur un iléon sain. Dans l'unique contexte de perforation double, il a été procédé à une résection du grêle avec anastomose immédiate. Le geste chirurgical a été complété par une toilette péritonéale soigneuse avec drainage de la cavité abdominale.

L'évolution a été rapidement fatale chez un patient infecté par le VIH suite à un choc septique sévère. Aucune autre complication précoce n'a été rapportée. Dès l'arrêt de l'antibiothérapie, la sortie a été autorisée au 12^e jour post-opératoire.

A distance, le patient ayant bénéficié d'une résection anastomose a été réopéré 9 mois plus tard d'une occlusion sur bride. Un autre patient a été réopéré d'une perforation typhique itérative 10 mois plus tard.

DISCUSSION

L'avènement des antibiotiques a permis une nette réduction de la mortalité de la fièvre typhoïde non compliquée qui varie actuellement de 0 à 8,8 % selon les études (1, 2). Par contre, les complications sérieuses dominées par les perforations du grêle continuent à émailler l'évolution des fièvres typhoïdes.

L'incidence de la perforation iléale dans les fièvres typhoïdes est très variable s'échelonnant de 0,4 à 39,3 % en fonction de la zone géographique. Elle est de 2,48 % dans l'Ouest Guyanais, bien moins fréquente qu'au Brésil, pays limitrophe de la Guyane Française, où elle atteint 11,6 % (3).

Une prédominance nette du sexe masculin est à relever pour la perforation typhique même si elle n'est pas significative dans notre série (2, 4). Cette disparité selon le sexe serait en rapport avec une meilleure immunité face à la maladie chez les femmes (5).

Comme le confirme la moyenne de 19,6 ans de notre échantillon, la perforation typhique est une pathologie du sujet jeune. Des mécanismes immunitaires et une prédisposition génétique ont été proposés mais il n'existe encore aucune explication précise concernant cette répartition (5).

L'intérêt de cette étude est de souligner les problèmes diagnostiques de perforation typhique, liés au contexte géosociologique et au caractère clinique. En dehors des formes sthéniques prédominantes que nous avons relevées, caractérisées par de violentes algies abdominales, des contractures avec une tendance au collapsus, le diagnostic pré-opératoire de perforation typhique est souvent difficile à affirmer. La forme asthénique où la contracture abdominale fait défaut n'est pas rare ; pour Mechat (6), elle est présente dans 60 % des cas. Elle doit être recherchée devant un endolorissement diffus et persistant de l'abdomen. L'hyperthermie peut être absente et même une hypothermie est parfois constatée.

Toutefois, l'aspect opératoire de la perforation est plus évocateur d'une origine typhique. Une perforation lenticulaire sur le bord anti-mésentérique du grêle, dans les 50 derniers centimètres de l'intestin est si pathognomonique que le diagnostic peut être quasiment affirmé sur cette découverte (4, 5, 7). Ainsi, à chaque fois que nous évoquions dans notre

série une origine typhique sur de telles constatations peropératoires, l'examen bactériologique a toujours confirmé le diagnostic de perforation typhique. La taille de la perforation est variable mais son diamètre moyen est estimé à 5 mm. Comme nous l'avons constaté, les perforations typhiques sont le plus souvent uniques. Selon les études de Singh (8), la perforation est unique dans 71 % des cas.

Les examens complémentaires sont parfois peu contributifs dans la démarche diagnostique. Sur l'ASP, le croissant gazeux sous diaphragmatique fait souvent défaut même si Mechat (6) constate un pneumopéritoine dans la moitié des cas de sa série.

Sur le plan biologique, certains signes d'inflammation aspécifiques peuvent orienter vers le diagnostic de perforation typhique. Habituellement, une fièvre typhoïde non compliquée s'accompagne d'une leucopénie et l'hyperleucocytose témoigne d'une complication, à savoir la péritonite. Toutefois, le diagnostic de typhoïde ne peut être affirmé que par l'examen bactériologique (hémocultures, coprocultures ou encore un examen du pus péritonéal) qui ne sera obtenu qu'après l'intervention. Par ailleurs, l'apport du sérodiagnostic de Widal et Félix est apprécié de façon très différente selon les auteurs. Meier (9) estime que ce test n'est pas utile au diagnostic devant un faible taux de conversion.

Par ailleurs, il paraît intéressant de souligner les difficultés thérapeutiques des perforations typhiques. Alors que le traitement médical et la réanimation ne diffèrent pas des préoccupations habituelles des péritonites, le traitement chirurgical des perforations typhiques reste controversé dans sa technique. Deux principes thérapeutiques s'affrontent, à savoir le rétablissement immédiat de la continuité digestive et la dérivation intestinale.

Concernant la première option, l'excision-suture préconisée par de nombreux auteurs (5, 7) et réalisée à 5 reprises dans notre série est une technique simple et rapide pour une perforation unique. Elle comporte une résection losangique de la zone perforée suivie d'une suture transversale en un ou deux plans mais le risque de lâchage de la suture du fait du contexte de péritonite persiste. En cas de perforations multiples, la résection-anastomose d'emblée est préférable. Une équipe mexicaine (10) démontre l'utilité d'une résection de 10 centimètres de part et d'autre des perforations réduisant le risque de lâchage. Ribault (11) préfère l'intubation iléocolique de protection comportant une résection de l'iléon terminal atteint et mettant hors-circuit la valvule de Bauhin.

S'agissant des dérivations intestinales, de multiples interventions visant à éviter les sutures en milieu septique ont été proposées (4, 5, 11, 12) dont l'iléostomie terminale temporaire avec réalisation d'une double iléostomie en canon de fusil (13) ou encore l'iléostomie sur sonde de Witzel (14). Ces techniques préviennent les fistules en dérivant le contenu digestif mais sont la source d'inconvénients et d'inconfort pour le malade. La suture et la résection anastomosées extériorisées ont été porteuses de grands espoirs en Afrique Noire (4, 5).

Même si le choix technique est souvent guidé par les habitudes du chirurgien, plusieurs critères sont à prendre en compte dont l'état général du patient, l'ancienneté et l'ex-

tension de la péritonite ou encore le nombre et la localisation des perforations ou l'état de la paroi intestinale.

Ainsi, en cas de perforation unique sur une paroi digestive saine et sans péritonite avancée, une excision-suture est licite. Une résection anastomose de la zone intestinale digestive est souhaitable en cas de perforations multiples.

Par contre, en cas de péritonite sévère chez un patient en mauvais état général, les sutures intestinales sont évitées et la dérivation intestinale s'impose car l'ulcération de la muqueuse et de la sous-muqueuse avoisinante est quasi constante. En l'absence de dérivation, les ulcérations contaminées par les selles ne pourront guérir, aboutissant inéluctablement à une perforation et une fistule digestive.

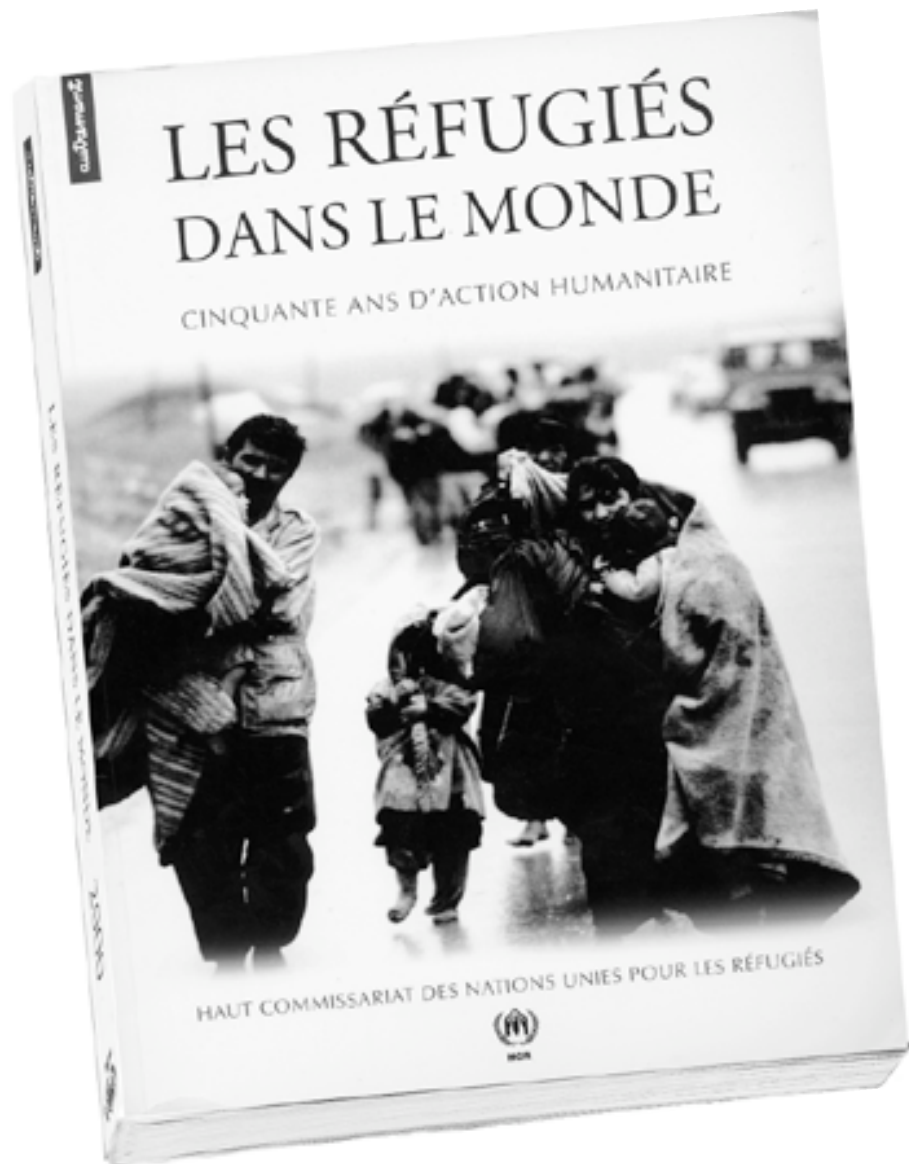
CONCLUSION

En dépit de mesures sanitaires préventives, les fièvres typhoïdes restent une pathologie fréquente en Guyane Française. Sa complication majeure digestive est dominée par la perforation de l'intestin grêle. En attendant la confirmation bactériologique, le diagnostic peropératoire de perforation typhique est pathognomonique. Son traitement chirurgical doit obéir à des règles strictes. Alors que le rétablissement de continuité est possible en cas de perforation peu étendue et sans péritonite sévère, la dérivation intestinale est quasi systématique dans un contexte de péritonite généralisée. A ce titre, de nombreuses techniques ont été proposées. Des études randomisées dans le but de prouver la supériorité d'une technique par rapport à une autre font défaut mais les taux de morbidité et de mortalité ne pourront être réduits que dans le cas où l'attitude chirurgicale est adaptée à la situation clinique ■

REFERENCES

- 1 - JEMNI L., MEHDI A., CHAKROUN M., CHATTI N., DJAIDANE A.- Les complications de la fièvre typhoïde. *Med. Trop.* 1989 ; **49** : 189-191.
- 2 - TOPLEY J.M.- Mild typhoid fever. *Arch. Dis. Child.* 1986 ; **61** : 164-167.
- 3 - DEL NEGRO G.- Consideracoes clinicas sobre a febre tifoide na crianca : analise de 60 casos. *Portugal Medico* 1961 ; **45** : 312-330.
- 4 - VAN SACH N.- Perforations typhiques en milieu tropical. *J. Chir.* 1994 ; **131** : 90-93.
- 5 - SANTILLANA M.- Surgical complications of typhoid fever: enteric perforation. *World J. Surg.* 1991 ; **15** : 170-175.
- 6 - MECHAT F., ZEROUALI O.N. - Les perforations non traumatiques du grêle. *J. Chir.* 1993 ; **130** : 292-296.
- 7 - MOCK C.N., AMARAL J., VISSER L.E.- Improvement in survival from typhoid ileal perforation. Results of 221 operative cases. *Ann. Surg.* 1992 ; **3** : 244-249.
- 8 - SINGH K.P., SINGH K., KOHLI J.S. - Choice of surgical procedure in typhoid perforation: experience in 42 cases. *J. Indian Med. Assoc.* 1991 ; **89** : 255-256.
- 9 - MEIER D.E., IMEDIWU O.O., TARPLEY J.L. - Perforated typhoid enteritis: operative experience with 108 cases. *Am. J. Surg.* 1989 ; **157** : 423-427.

- 10 - ATHIE C.G., GUIZAR C.B., ALCANTARA A.V. et Coll. - Twenty-five years of experience in the surgical treatment of perforation of the ileum caused by *Salmonella typhi* at the General Hospital of Mexico City, Mexico. *Surgery* 1998; **123** : 632-636.
- 11 - RIBAUT L., VEILLARD J.M., SARRE B. et Coll. - Intubation iléocolique droite après résection de l'iléon terminal pour péritonite généralisée secondaire à une perforation iléale. *Chirurgie* 1990; **116** : 216-228.
- 12 - EGGLESTON F.C., SANTOSHI B. - Typhoid perforation: choice of operation. *Br. J. Surg.* 1981; **68** : 341-342.
- 13 - DUMURGIER C., FALANDRY L., JANCOVICI R., ABDALLAH M.I. - Place de l'iléostomie terminale temporaire dans le traitement des péritonites généralisées par perforation iléale. *Lyon Chir.* 1989; **85** : 17-21.
- 14 - LIZARRALDE E.A. - Typhoid perforation of the ileum in children. *Pediatr Surg.* 1981; **16** : 1012-1016.



Réfugiés ou déplacés, ils sont aujourd'hui plus de 20 millions, contraints à l'exil, victimes de persécutions, de conflits armés, et d'autres formes de violation des Droits de l'Homme. Confronté à leur détresse, le Haut Commissariat des Nations Unies pour les réfugiés tente, depuis 50 ans, de leur porter secours. De la fuite des réfugiés hongrois en 1956 aux déplacements forcés de millions de personnes dans la région des Grands Lacs en Afrique, au Kosovo, en Tchétchénie ou au Timor-Oriental en 1999, cet ouvrage rappelle, cas par cas, territoire par territoire, ces situations extrêmes. Il examine le rôle de la communauté internationale, la genèse des institutions consacrées à la protection des réfugiés et l'évolution du droit international. Il aborde, enfin, les grands défis du XXI^e siècle, comme les migrations de population en ex-Union soviétique ou les politiques d'asile de plus en plus restrictives adoptées en Europe et en Amérique du Nord. Pour la première fois, le HCR porte un regard global sur l'action menée depuis sa création dans le monde entier, et met en lumière l'urgence de trouver, demain, une solution aux problèmes des déplacements forcés ■